Переводная статья

DOI: 10.32415/jscientia_2026_12_2_41-51
EDN: OZNECM

Обзор литературы и практический взгляд на проблему аритмогенного пролапса митрального клапана и митральной аннулярной дизъюнкции (перевод на русский язык)

А. Маркявичюте [1], С. Кмитайте [1], А. Вайтекене [1,2], Д. Ринкунене [1,2]

[1] Медицинская академия, Литовский университет медицинских наук, Каунас, Литва

[2] Больница Литовского университета медицинских наук, Каунас, Литва

Переводчики: А. А. Белова [3], К. А. Щербакова [3]

Редакторы перевода: А. А. Тетерюков [4], Е. В. Тимофеев [5], И. Ю. Пчелин [6]

[3] Институт иностранных языков Российского университета дружбы народов, Москва, Россия

[4] Бюро переводов «Медконсалт», Москва, Россия

[5] Санкт-Петербургский государственный педиатрический медицинский университет, Санкт-Петербург, Россия

[6] Санкт-Петербургский государственный университет, Санкт-Петербург, Россия

✉ Аусте Маркявичюте — austmark0125@kmu.lt

Пролапс митрального клапана (ПМК) относится к числу наиболее часто диагностируемых клапанных пороков сердца и у большинства пациентов протекает бессимптомно. Тем не менее клиническая картина ПМК может включать желудочковые аритмии (ЖА) и внезапную сердечную смерть (ВСС). Аритмическая форма ПМК и осложненное течение данного состояния тесно связаны с митральной аннулярной дизъюнкцией (МАД). МАД нарушает анатомическую целостность митрального кольца и, предположительно, способствует дегенерации створок и фиброзу миокарда, формируя субстрат для жизнеугрожающих аритмий. Наиболее частые осложнения, связанные с ПМК и МАД, включают прогрессирующую митральную регургитацию, гипертрофию левого желудочка и повышенный риск ВСС. Магнитно-резонансная томография (МРТ) сердца — это наиболее чувствительный метод выявления МАД и фиброза миокарда, в связи с чем она играет ключевую роль в ранней диагностике и стратификации риска. Цель настоящего обзора — повысить осведомленность о МАД, обобщить современные стратегии диагностики и оценки риска, а также проиллюстрировать их на примере двух клинических случаев аритмогенного ПМК и МАД.

КЛЮЧЕВЫЕ СЛОВА: пролапс митрального клапана, митральная аннулярная дизъюнкция, желудочковые аритмии, эхокардиография, магнитно-резонансная томография сердца

ОРИГИНАЛ СТАТЬИ: Markevičiūtė A, Kmitaitė S, Vaitiekienė A, Rinkūnienė D. *Arrhythmogenic mitral valve prolapse and mitral annular disjunction: a literature review and case-based perspective. Front Cardiovasc Med.* **2025**;12:1698603. DOI: 10.3389/fcvm.2025.1698603.

Статья переведена на русский язык и опубликована согласно условиям лицензии Creative Commons Attribution (CC BY 4.0).

Эта статья доступна по лицензии Creative Commons «Attribution» («Атрибуция») 4.0 Всемирная
© Markevičiūtė A., Kmitaitė S., Vaitiekienė A., Rinkūnienė D., 2025

Translated article

DOI: 10.32415/jscientia_2026_12_2_41-51
EDN: OZNECM

Arrhythmogenic Mitral Valve Prolapse and Mitral Annular Disjunction: a Literature Review and Case-Based Perspective (Russian Translation)

Austė Markevičiūtė [1], Sandra Kmitaitė [1], Audronė Vaitiekienė [1,2], Diana Rinkūnienė [1,2]

[1] Medical Academy, Lithuanian University of Health Sciences, Kaunas, Lithuania
[2] Lithuanian University of Health Sciences Kaunas Clinics, Kaunas, Lithuania
Translators: Anna A. Belova [3], Ksenia A. Shcherbakova [3]
Editors: Andrey A. Teteryukov [4], Eugene V. Timofeev [5], Ivan Yu. Pchelin [6]
[3] Institute of Foreign Languages, RUDN University, Moscow, Russia
[4] Medconsult Translation Agency, Moscow, Russia
[5] Saint Petersburg State Pediatric Medical University, Saint Petersburg, Russia
[6] Saint Petersburg State University, Saint Petersburg, Russia

✉ Austė Markevičiūtė — austmark0125@kmu.lt

Mitral valve prolapse (MVP) is among the most frequently diagnosed valvular heart diseases, with the majority of patients being asymptomatic. However, MVP may also present with ventricular arrhythmias (VA) or sudden cardiac death (SCD). The arrhythmic form of MVP and the complicated course of this condition are closely associated with mitral annular disjunction (MAD). MAD alters the anatomical integrity of the mitral annulus and is thought to contribute to leaflet degeneration and myocardial fibrosis, creating a substrate for malignant arrhythmias. The most common complications associated with MVP and MAD include progressive mitral valve regurgitation, left ventricular hypertrophy and an increased risk of SCD. Cardiac magnetic resonance (CMR) imaging is the most sensitive modality for detecting MAD and myocardial fibrosis and is thus essential for early diagnosis and risk stratification. This review aims to enhance recognition of MAD, summarize current diagnostic and risk assessment strategies, and provide clinical context through two cases of patients with arrhythmic MVP and MAD.

KEYWORDS: Mitral Valve Prolapse, Mitral Annular Disjunction, Ventricular Arrhythmias, Echocardiography, Cardiac Magnetic Resonance

ORIGINAL ARTICLE: Markevičiūtė A, Kmitaitė S, Vaitiekienė A, Rinkūnienė D. *Arrhythmogenic mitral valve prolapse and mitral annular disjunction: a literature review and case-based perspective. Front Cardiovasc Med.* **2025**;12:1698603. DOI: 10.3389/fcvm.2025.1698603.

The article was translated into Russian and published under the terms of the Creative Commons Attribution (CC BY 4.0) license.

This article is licensed under a Creative Commons Attribution 4.0 International License
© Markevičiūtė A., Kmitaitė S., Vaitiekienė A., Rinkūnienė D., 2025

ВВЕДЕНИЕ

Пролапс митрального клапана (ПМК) — это один из наиболее часто выявляемых клапанных пороков сердца, распространенность которого в общей популяции составляет 2–4% [1]. Данное состояние определятся как смещение одной или обеих створок митрального клапана (МК) в полость левого предсердия (ЛП) в систолу, которое может приводить к митральной регургитации (МР) [2]. Хотя ПМК обычно считается доброкачественным состоянием и у многих пациентов протекает бессимптомно, в небольшой доле случаев могут развиваться осложнения, например желудочковые аритмии (ЖА) или даже внезапная сердечная смерть (ВСС). Аритмические явления на фоне ПМК без значимой МР возможны вследствие морфологических изменений клапана или фиброза миокарда, поскольку избыточное движение створок в систолу вызывает аномальное натяжение сосочковых мышц и прилежащего участка нижнебоковой стенки желудочка, что приводит к микроповреждениям миокарда и последующему фиброзному ремоделированию, формируя субстрат для желудочковой эктопии и цепей риентри [3]. Эти морфологические изменения лежат в основе набирающего популярность термина «злокачественный» или «аритмический» ПМК (АПМК), подчеркивающего особую предрасположенность данного фенотипа к желудочковым аритмиям. Еще одним из основных факторов, ассоциированных с осложненным течением ПМК, в настоящее время считается митральная аннулярная дизъюнкция (МАД) [4].

Данная структурная аномалия выявляется почти у 30% пациентов с ПМК и характеризуется отделением митрального кольца и задней створки от миокарда желудочка со смещением в левое предсердие в систолу [5]. Это, в свою очередь, создает избыточную нагрузку на сухожильные хорды МК, приводя к их растяжению и дегенерации.

Хотя МАД может визуализироваться стандартной двухмерной трансторакальной эхокардиографией (ЭхоКГ), «золотым стандартом» диагностики данной структурной патологии считается магнитно-резонансная томография (МРТ) сердца. МРТ позволяет выявить три ключевых компонента, наиболее тесно связанных с АПМК: МАД, фиброз миокарда, определяемый по отсроченному накоплению гадолиния (LGE), и нарушение глобальной продольной деформации левого желудочка (GLS). Обнаружение даже одного из этих отклонений повышает вероятность развития желудочковых аритмий и ВСС. Ранняя диагностика, а также последующая стратификация риска критически важны для предотвращения развития и прогрессирования МР и жизнеугрожающих нарушений ритма.

Цель настоящего обзора — повысить осведомленность о МАД, подчеркнув ее клиническую значимость и представив общие сведения о дифференциальном диагнозе, диагностике, вариантах лечения и стратификации риска при аритмическом ПМК. В качестве иллюстрации также приводятся два клинических случая сочетания МАД и ПМК.

КЛИНИЧЕСКИЕ СЛУЧАИ

Клинический случай 1

Пациентка 18 лет с анамнезом ПМК и рецидивирующих эпизодов ЖА обратилась за консультацией кардиолога в специализированный центр. Она предъявляла жалобы на рецидивирующие эпизоды сердцебиения, усиливавшиеся при физической нагрузке. Пациентка проходила лечение в клинике в 2017 г., где ей была выполнена абляция дополнительного проводящего пути (синдром Вольфа — Паркинсона — Уайта) и назначен метопролол, после чего симптомы купировались. Однако в последние годы она стала отмечать учащение эпизодов сердцебиения. Было проведено суточное холтеровское мониторирование (ХМ), выявившее желудочковые экстрасистолы (ЖЭ), на долю которых приходилось 3% всех зарегистрированных желудочковых комплексов, а также несколько эпизодов желудочковой бигеминии. ЖЭ были преимущественно мономорфными с признаками блокады левой ножки пучка Гиса (БЛНПГ) и вертикальным положением электрической оси сердца, что указывает на их возможное происхождение из области сосочковых мышц или базальных сегментов нижнебоковой стенки ЛЖ; такая картина часто встречается при аритмическом ПМК. Однако ЭКГ в 12 отведениях в покое не обнаружила двухфазных или отрицательных зубцов Т в нижнебоковых отведениях.

Пациентке выполнена ЭхоКГ, которая выявила нормальные размеры и функцию всех камер сердца, двустворчатый ПМК и умеренную МР (рисунок 1). Для исключения первичной структурной патологии сердца проведена МРТ, которая подтвердила ПМК с умеренной МР, а также наличие МАД. По данным МРТ отсроченного накопления гадолиния не выявлено, что свидетельствует об отсутствии фиброза миокарда. Впоследствии пациентка была госпитализирована на три дня для проведения 72-часового ХМ и выбора тактики лечения.

Во время пребывания в стационаре эпизодов желудочковой тахикардии (ЖТ) не зарегистрировано, а суточное количество ЖЭ составляло от 600 до 800. Клинические данные пациентки проанализированы бригадой аритмологов, которые пришли к заключению, что, несмотря на отсутствие фиброза миокарда и зарегистрированных на тот момент эпизодов ЖТ, требуется длительный мониторинг сердечного ритма. Данное решение основывалось на руководстве Европейского общества кардиологов (ESC) 2022 г., которое рекомендует (класс IIa) установку имплантируемого кардиомонитора пациентам с необъяснимыми синкопальными состояниями или предшествующими ЖА, даже в отсутствие типичных маркеров высокого риска [6]. В данном случае установка имплантируемого кардиомонитора была обоснована нали-

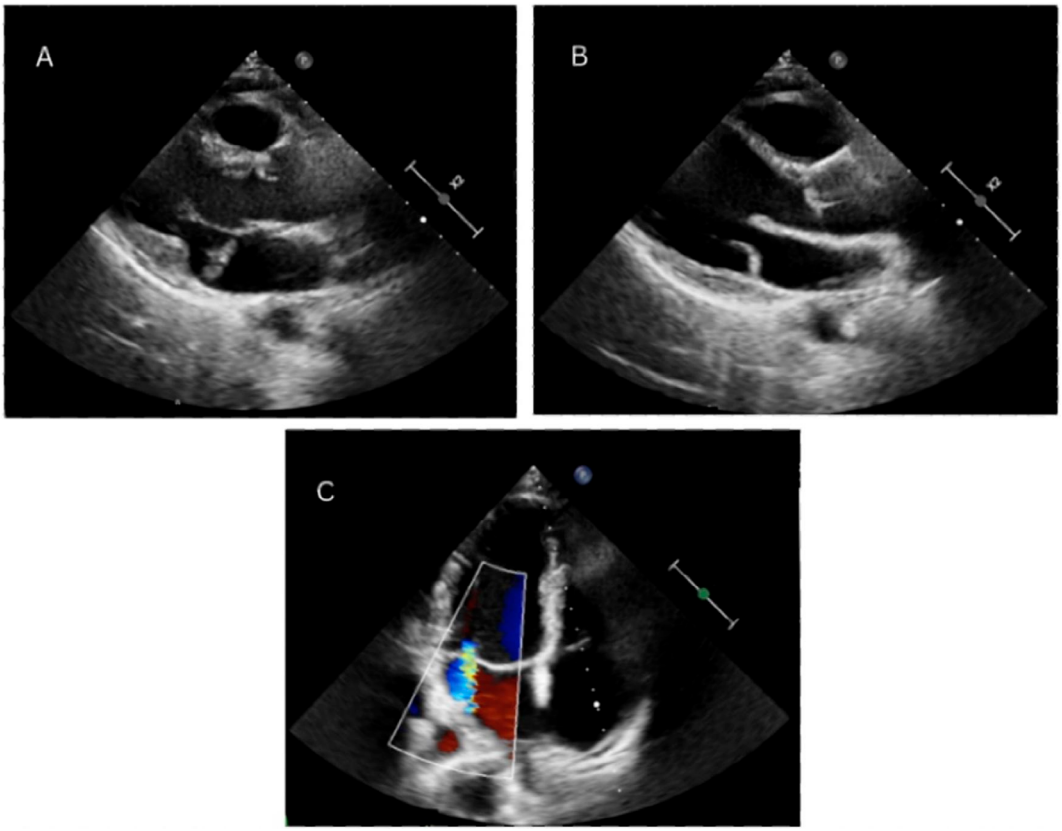

Рисунок 1. *Эхокардиограмма, демонстрирующая митральную аннулярную дизъюнкцию. Парастернальная проекция по длинной оси в конце систолы и в диастолу, демонстрирующая расхождение места прикрепления задней створки митрального клапана и миокарда левого желудочка (A, B). Цветовое допплеровское картирование, визуализирующее митральную регургитацию в виде центральной струи регургитации (C).*

чием в анамнезе эпизодов ЖТ и синкопальных состояний, регулярными интенсивными физическими нагрузками, а также наличием аритмогенных характеристик митрального клапана (включая МАД и морфологию ЖЭ, указывающую на их происхождение из области сосочковых мышц).

Клинический случай 2

Пациентка 51 года с анамнезом травмы спинного мозга, ПМК и дислипидемии была направлена в специализированный кардиологический центр для уточнения этиологии и механизма ПМК, а также для исключения кардиомиопатии. В семейном анамнезе имели место сердечно-сосудистые заболевания с ранним дебютом: две сестры перенесли инфаркт миокарда в возрасте 38 и 36 лет, мать перенесла инсульт, а у отца в возрасте 40 лет произошла ВСС. Пациентка также курила в течение 15–20 лет, по 15 сигарет в день.

Экспертная ЭхоКГ выявила гипертрофию миокарда межжелудочковой перегородки, пролапс передней створки МК, миксоматозную дегенерацию створок МК, умеренно-тяжелую МР с двумя эксцентрическими струями регургитации, а также дилатацию ЛП и митрального кольца. Коронароангиография обнаружила признаки необструктивного поражения коронарных артерий легкой степени. МРТ выявила фиброз в нижней области межжелудочковой перегородки, граничащей со свободной стенкой правого желудочка, умеренно-тяжелую МР и МАД (рисунок 2). Хотя отсроченное накопление гадолиния и обнаруживалось, оно было сосредоточено в области межжелудочковой перегородки, граничащей со свободной стенкой правого желудочка, контрастирование которой часто рассматривается как неспецифическое и не обязательно свидетельствует о наличии субстрата жизнеугрожающей аритмии. Таким образом, изолированный характер данных изменений требует осторожности при их интерпретации, особенно в отсутствие дополнительных визуализационных признаков высокого риска. Однако дополнительное ХМ выявило у данной пациентки полиморфные ЖЭ, несколько эпизодов бигеминии, тригеминии и парные экстрасистолы. ЖЭ имели признаки и БЛНПГ, и блокады правой ножки пучка Гиса (БПНПГ), что указывает на наличие множественных очагов эктопического возбуждения, вероятнее всего в области сосочковых мышц и/или прилежащих нижнебазальных сегментов миокарда ЛЖ. Кроме того, на ЭКГ в 12 отведениях регистрировались глубокие отрицательные зубцы Т в нижнебоковых отведениях, что служило дополнительным подтверждением наличия аритмогенного субстрата и более высокого риска у данной пациентки. Она была выписана с рекомендацией скорректировать терапию бета-блокаторами и продолжить амбулаторное наблюдение по предоставленному плану. Повторный визит к кардиологу был запланирован через 6 месяцев с проведением 48-часового ХМ и ЭхоКГ.

48-часовое ХМ при повторном визите к кардиологу не зарегистрировало ЖТ. Однако суточное количество полиморфных ЖЭ составляло приблизительно 11 000.

Клинические данные пациентки были проанализированы бригадой аритмологов, которые пришли к заключению, что, несмотря на отсутствие устойчивой ЖТ и типичных визуализационных признаков высокого риска, ей показан длительный мониторинг сердечного ритма. Это решение основывалось на наличии множественных фенотипических факторов риска, включая очень большое количество полиморфных ЖЭ (>11 000 за сутки), что указывало на множественные очаги эктопического возбуждения, глубокие отрицательные зубцы Т в нижнебоковых отведениях, а также отягощённый семейный анамнез с наличием сердечно-сосудистых заболеваний с ранним дебютом и ВСС, что в совокупности позволяет отнести данную пациентку к категории среднего риска.

ОБСУЖДЕНИЕ

Клиническая картина

Систематический обзор, проведенный A. J. Putnam с соавт., обнаружил, что до трети пациентов с диагностированным ПМК и/или МАД не отмечают симптомов [7]. Однако у большинства пациентов симптомы присутствуют и наиболее часто представлены сердцебиениями, необъяснимыми синкопальными эпизодами или предобморочными состояниями. Эти симптомы часто сопровождаются другими неспецифическими проявлениями,

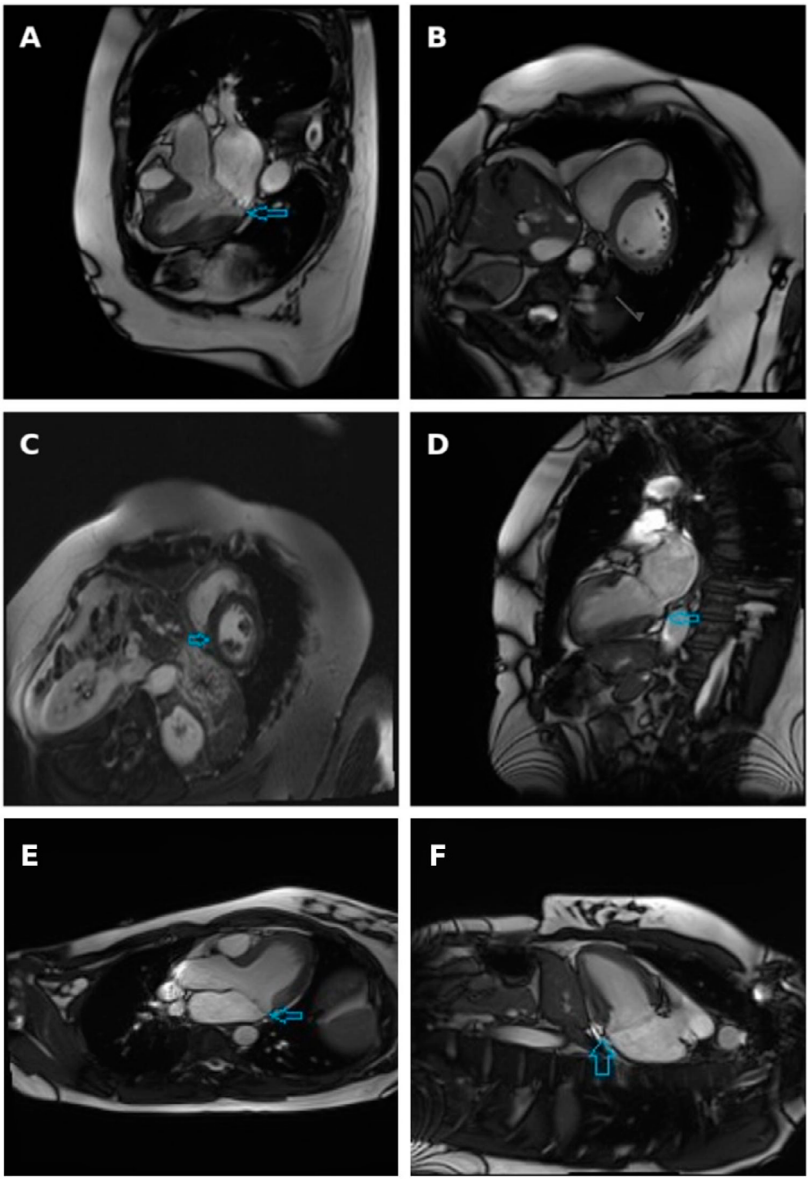

Рисунок 2. *МРТ сердца. Трехкамерная проекция по длинной оси в кино-режиме (A), проекция по короткой оси на уровне базальных сегментов (B) и двухкамерная проекция (D), полученные в систолу; стрелками указано расхождение места прикрепления задней створки митрального клапана и миокарда левого желудочка. Отсроченное накопление гадолиния, проекция по короткой оси: стрелка указывает на неспецифический фиброз в нижней области межжелудочковой перегородки, граничащей со свободной стенкой правого желудочка (C). Магнитно-резонансная томография сердца демонстрирует митральную аннулярную дизъюнкцию. Трехкамерная проекция по длинной оси (E) и двухкамерная проекция (F), полученные в конце систолы; стрелками указано расхождение места прикрепления задней створки митрального клапана и миокарда левого желудочка.*

такими как одышка, утомляемость, снижение толерантности к физической нагрузке и дискомфорт в грудной клетке. Хотя ПМК не имеет половых особенностей, в ретроспективном исследовании R. Gray с соавт., включавшем 111 пациентов, которые перенесли хирургическую коррекцию ПМК, обнаружено, что распространенность МАД среди женщин выше, чем среди мужчин [8].

Таким образом, из-за разнообразия клинической картины — от бессимптомного течения до слабовыраженных неспецифических симптомов — МАД часто остается нераспознанной.

Диагностика

При аускультации сердца может выслушиваться мезосистолический щелчок (клик) и/или позднесистолический шум, характерные для ПМК. Подобные находки указывают на необходимость проведения углубленного диагностического обследования.

Хотя электрокардиография (ЭКГ) сама по себе неспособна подтвердить или исключить ни ПМК, ни МАД, у пациентов с этими состояниями могут наблюдаться определенные ЭКГ-признаки, например отрицательные или двухфазные зубцы Т в заднебоковых отведениях [9]. МАД также часто ассоциируется с воспалением миокарда и фиброзом ЛЖ, что может приводить к развитию ЖА, включая ЖЭ, эпизоды мономорфной и полиморфной ЖТ или даже фибрилляцию желудочков (ФЖ).

Тем не менее «золотым стандартом» в постановке и подтверждении диагноза ПМК является двухмерная ЭхоКГ. Прогиб створок МК следует оценивать в парастернальной проекции по длинной оси и апикальных трехкамерных проекциях в систолу. Диагностическим критерием ПМК в парастернальной проекции является смещение задней и (или) передней створки в ЛП в систолу не менее чем на 2 мм [10]. Другие наблюдения, характерные для ПМК, включают: утолщение створок, которое лучше всего визуализируется в парастернальной проекции в середине диастолы, и увеличение размеров ЛП, обычно вследствие тяжелой МР [11].

В систематическом обзоре, проведенном L. L. Pyre с соавт. в 2022 г., отмечено, что у пациентов с ПМК ремоделирование и дилатация ЛЖ встречаются чаще, чем у здоровых лиц. Размеры ЛЖ не зависели от степени ПМК в исследуемой популяции [12]. Пациентам также можно выполнять постоянно-волновую допплерографию — для оценки направления струи регургитации в систолу, которое в случае ПМК будет противоположно прогибу створки. Однако при пролабировании обеих створок МК будет наблюдаться центральная струя регургитации.

МАД лучше всего визуализируется в парастернальной проекции и часто сопровождается миксоматозной дегенерацией створок МК. Но самым надежным и точным методом оценки фиброза миокарда и выявления МАД является МРТ сердца (рисунок 2). В систематическом обзоре литературы, проведенном C. S. Drescher с соавт., сравнивали диагностическую чувствительность ЭхоКГ и МРТ в выявлении МАД. Данное состояние обнаруживалась при помощи ЭхоКГ у 17,3% пациентов, однако по результатам МРТ, проведенной у тех же самых лиц, его распространенность возрастала до 42,0% [13]. Для однозначной оценки выраженности МАД необходимо сделать шесть записей по длинной оси ЛЖ в кино-режиме с ротацией между срезами на 30° вокруг митрального кольца, оценивая протяженность по окружности и максимальную ширину дизъюнкции [14]. Еще одно преимущество МРТ перед ЭхоКГ заключается в способности оценить очаговый фиброз миокарда по отсроченному накоплению гадолиния и диффузному фиброзу ЛЖ, который сопряжен с повышенным риском ЖА, в режиме Т1-картирования [15]. При наличии МАД фиброз обычно локализуется вблизи митрального кольца в базальных сегментах ЛЖ, включая сосочковые мышцы и нижнюю стенку ЛЖ. Другим частым наблюдением у пациентов с МАД является трикуспидальная аннулярная дизъюнкция (ТАД), которая, согласно исследованию E. W. Aabel с соавт., встречается приблизительно в 50% изученных случаев МАД. Сосуществование ТАД и МАД предполагает скорее более широкое вовлечение атриовентрикулярного соединения, нежели изолированную патологию МК, и сопровождается еще более повышенным риском возникновения аритмий. Несмотря на то, что стандартные протоколы МРТ позволяют визуализировать трикуспидальное

кольцо, гиподиагностика ТАД остается частым явлением [16]. Тем не менее ни в одном из двух случаев, рассмотренных в настоящем исследовании, МРТ не обнаружила признаков сопутствующей ТАД.

В то время как данные визуализации играют решающую роль в выявлении структурных нарушений, наиболее важным инструментом стратификации риска и выбора рационального плана лечения является ХМ, а также имплантация кардиомонитора, которые позволяют осуществлять долгосрочный анализ сердечного ритма. Установку имплантируемого кардиомонитора обычно практикуют в группах пациентов с высоким или умеренным риском, у которых возникают синкопальные эпизоды, в прошлом были эпизоды ЖТ, МРТ выявляет позднее накопление гадолиния или получены неоднозначные данные ХМ [14].

Стратификация риска

По результатам холтеровского мониторирования пациентов делят на группы высокого, среднего и низкого риска, в соответствии с которыми подбирают индивидуальный план лечения.

Согласно данным, опубликованным комитетом Европейской ассоциации аритмологов (EHRA) в 2022 г., попадание в группу высокого риска определяют: устойчивая ЖТ, длящаяся более 30 с или требующая немедленного купирования внешним воздействием, спонтанная полиморфная неустойчивая желудочковая тахикардия (НУЖТ) продолжительностью 30 с или менее и мономорфная НУЖТ с частотой желудочкового ритма более 180 ударов в минуту. Попадание в группу среднего риска определяют частые полиморфные ЖЭ, мономорфная НУЖТ с частотой желудочкового ритма ниже 180 ударов в минуту и зарегистрированные сложные ЖА, такие как желудочковая бигеминия и парные экстрасистолы. Пациенты с частыми изолированными ЖЭ относятся к группе низкого риска [14].

В дополнение к стратификации на основе ритма, последние данные визуализации и ЭКГ по-новому описывают риск аритмий у пациентов с ПМК. В недавнем метаанализе, проведенном L. Pistelli и соавт., в который были включены 1715 пациентов с ПМК, обнаружение отсроченного накопления гадолиния методом МРТ было одним из самых надежных предикторов аритмических явлений с отношением шансов равным приблизительно 16,7. Исследование также обнаружило значимо бо́льшую протяженность МАД (+1,24 мм), бо́льшую толщину передней и задней створок митрального клапана (+0,49 мм и +2,96 мм соответственно) и увеличенную длину передней створки митрального клапана (+2,63 мм) у пациентов с аритмическим ПМК [17]. Приведенные результаты свидетельствуют о том, что интеграция подробной морфологической оценки с мультимодальной визуализацией может повысить точность стратификации риска, независимо от симптомов аритмии или степени МР.

Более того, данные того же систематического обзора и метаанализа подчёркивают, что даже у пациентов с ПМК и минимальными симптомами или бессимптомным течением структурные изменения и отклонения на ЭКГ обладают ненулевой прогностической ценностью. Феномен отсроченного накопления гадолиния при МРТ, протяженность МАД, морфология двустворчатого пролапса и инверсия зубца Т в нижнебоковых отведениях были определены в качестве ключевых маркеров, которые отличают аритмический фенотип ПМК от неаритмического [17]. Это подтверждает необходимость проведения ранней мультимодальной визуализации и комплексной оценки, учитывающей структурные, функциональные и электрофизиологические параметры, для оптимизации классификации риска.

Лечение

Медикаментозная терапия бессимптомного ПМК не рекомендуется. При появлении симптомов аритмии пациентам обычно назначают бета-блокаторы. Доказано, что медикаментозная терапия способна облегчить симптомы и улучшить функцию ЛЖ. Тем не менее она оказывает незначительное влияние на частоту возникновения ЖА. Важно отметить, что бета-блокаторы сами по себе способны вызывать жизнеугрожающую брадикардию у склонных к брадиаритмии пациентов, поэтому их применение в этой подгруппе противопоказано. В последние годы была признана потенциальная роль антиаритмических препаратов первого

класса, в частности флекаинида, в лечении ЖА идиопатического или митрального генеза. Хотя бета-блокаторы по-прежнему остаются фармакотерапией первой линии, они зачастую оказываются неспособны подавить эпизоды ЖА. В недавнем исследовании, проведенном E. W. Aabel с соавт., было показано, что флекаинид в режиме монотерапии или в комбинации с бета-блокаторами значимо уменьшает количество ЖЭ, эпизодов неустойчивой желудочковой тахикардии и клинически выраженных аритмий у пациентов с митральным происхождением нарушений ритма без значительного фиброза миокарда или первичных структурных заболеваний сердца.

Это может быть особенно актуально для таких пациентов, которые описаны в настоящей работе: с большим количеством ЖЭ и симптомами аритмии несмотря на сохраненную функцию ЛЖ и отсутствие выявляемого фиброза миокарда [18].

Одним из вариантов интервенционного лечения ЖА является радиочастотная абляция (РЧА). Руководство ESC, опубликованное в 2022 г., рекомендует РЧА при наличии одного из следующих критериев: развитие симптомных ЖА, устойчивых к медикаментозной терапии, непереносимость медикаментозной терапии или наличие противопоказаний к ее проведению, а также аритмогенные кардиомиопатии. Кроме того, РЧА показана при ЖЭ-индуцированной ФЖ или анамнезе частых включений имплантируемого кардиовертера-дефибриллятора (ИКД) [14].

У некоторых пациентов может быть целесообразна установка ИКД при сохранении необъяснимых синкопальных эпизодов или длительных эпизодов ЖТ несмотря на предшествующее лечение. Установка ИКД также показана при наличии у пациента 2 или более из следующих факторов риска: отрицательные зубцы Т в нижнебоковых отведениях ЭКГ, кардиомиопатия, МАД, фракция выброса ЛЖ <50% и/или дилатация ЛП.

Последним (и спорным) вариантом лечения аритмического ПМК является хирургическая пластика митрального клапана. Согласно недавним исследованиям, частота ЖА после вмешательства на митральном клапане у пациентов с наличием симптомов снижалась у 55%. Однако у 19% пациентов без единого эпизода ЖА до хирургического вмешательства они впервые появились в послеоперационном периоде [19]. Таким образом, учитывая соотношение «польза-риск» сложных хирургических вмешательств, терапией первой линии по поводу аритмического ПМК следует по-прежнему считать симптоматическое лечение с использованием лекарственных препаратов или РЧА.

Осложнения и причины смерти

Одним из основных осложнений аритмогенного ПМК и МАД является прогрессирующая МР. Некоторые исследования позволяют предполагать отсутствие прямой связи между степенью МР и зарегистрированной частотой ЖА или ВСС [20]. С другой стороны, обратный ток крови через митральный клапан в систолу может вызывать гипертрофию ЛП, что способно приводить к повышению давления в легочной артерии и хронической сердечной недостаточности.

Другие возможные осложнения ПМК включают фибрилляцию предсердий, гипертрофию ЛЖ и диффузный фиброз миокарда, вызванный механическим растяжением вследствие пролапса створки клапана. Диффузный фиброз часто сопряжен с повышенным риском развития ЖТ и ВСС [21]. Длительное механическое напряжение также может вызвать менее частое, но опасное осложнение — разрыв хорды митрального клапана. Несмотря на редкость, оно несет в себе риск жизнеугрожающих нарушений, таких как острая МР, отек легких или острая сердечная недостаточность [22].

ЗАКЛЮЧЕНИЕ

1. Митральная аннулярная дизъюнкция при аритмогенном пролапсе митрального клапана способна повышать частоту желудочковых аритмий и риск внезапной сердечной смерти.

2. Магнитно-резонансная томография сердца является наиболее информативным методом диагностики, рекомендуемым при подозрении на митральную аннулярную дизъюнкцию, и остается «золотым стандартом» для подтверждения диагноза.

3. Лечение аритмогенного пролапса митрального клапана высокого риска с сопутствующей

митральной аннулярной дизъюнкцией следует подбирать индивидуально, тщательно оценивая преимущества медикаментозной и интервенционной терапии, избегая при этом избыточного лечения или ненужных интервенционных процедур.

Вклад авторов: А.М.: редактирование рукописи; написание первоначального варианта текста. С.К.: редактирование рукописи; написание первоначального варианта текста. А.В.: руководство; написание первоначального варианта текста; редактирование рукописи. Д.Р.: редактирование рукописи; руководство, написание первоначального варианта текста.

Финансирование: Авторы заявляют, что не получали финансовой поддержки исследования и (или) публикации настоящей статьи.

Конфликт интересов: Авторы заявляют, что исследование проходило в отсутствие коммерческих или финансовых отношений, которые могли бы рассматриваться как потенциальный конфликт интересов.

Заявление об использовании ИИ: Авторы заявляют, что не использовали генеративный ИИ при написании настоящей статьи. Весь альтернативный текст (alt text), сопровождающий рисунки в настоящей статье, был сгенерирован издательством Frontiers при поддержке искусственного интеллекта, при этом были предприняты разумные усилия по обеспечению точности данных, включающие проверку, проведенную авторами во всех возможных случаях. Просьба связаться с нами при обнаружении каких-либо неточностей.

Примечание издательства Frontiers: Все заявления, высказанные в настоящей статье, принадлежат исключительно авторам и не обязательно отражают точку зрения связанных с ними организаций или издателя, редакторов и рецензентов. Любой продукт, который может быть оценен в этой статье, или заявление, которое может быть сделано его производителями, не подкрепляются гарантиями и не получали одобрения издательства.

ЛИТЕРАТУРА | REFERENCES

1. Liu P, Tsai KZ, Lin YP, et al. Prevalence and characteristics of mitral valve prolapse in military young adults in Taiwan of the CHIEF heart study. *Sci Rep*. **2021**;11:2719. DOI: 10.1038/s41598-021-81648-z. EDN: JQACBI.
2. Shah SN, Gangwani MK, Oliver TI. Mitral Valve Prolapse. Treasure Island, FL: StatPearls Publishing; **2023**. Available at: https://www.ncbi.nlm.nih.gov/books/NBK470288/. Accessed August 20, 2025.
3. Kubala M, Essayagh B, Michelena HI, Enriquez-Sarano M, Tribouilloy C. Arrhythmic mitral valve prolapse in 2023: evidence-based update. *Front Cardiovasc Med*. **2023**;10:1130174. DOI: 10.3389/fcvm.2023.1130174. EDN: GMTBLN.
4. Wu S, Siegel RJ. Mitral annular disjunction: a case series and review of the literature. *Front Cardiovasc Med*. **2022**;9:976066. DOI: 10.3389/fcvm.2022.976066. EDN: PJKQZH.
5. Cesmat AP, Chaudry AM, Gupta S, et al. Prevalence and predictors of mitral annular disjunction and ventricular ectopy in mitral valve prolapse. *Heart Rhythm*. **2024**;21:1803-1810. DOI: 10.1016/j.hrthm.2024.05.049. EDN: HRIVWK.
6. Zeppenfeld K, Tfelt-Hansen J, de Riva M, et al. 2022 ESC guidelines for the management of patients with ventricular arrhythmias and the prevention of sudden cardiac death. *Eur Heart J*. **2022**;43:3997-4126. DOI: 10.1093/eurheartj/ehac262. EDN: SQYGEE.
7. Putnam AJ, Kebed K, Mor-Avi V, Rashedi N, Sun D, Patel B, et al. Prevalence of mitral annular disjunction in patients with mitral valve prolapse and severe regurgitation. *Int J Cardiovasc Imaging*. **2020**;36:1363-1370. DOI: 10.1007/s10554-020-01818-4. EDN: GKBYFZ.
8. Gray R, Indraratna P, Cranney G, et al. Mitral annular disjunction in surgical mitral valve prolapse: prevalence, characteristics and outcomes. *Echo Res Pract*. **2023**;10:21. DOI: 10.1186/s44156-023-00032-x. EDN: HNDSHC.
9. Korovesis TG, Koutrolou-Sotiropoulou P, Katritsis DG. Arrhythmogenic mitral valve prolapse. *Arrhythm*

Electrophysiol Rev. **2022**;11:e16. DOI: 10.15420/aer.2021.28. EDN: OPOBXT.
10. Hussain N, Bhagia G, Doyle M, et al. Mitral annular disjunction; how accurate are we? A cardiovascular MRI study defining risk. *Int J Cardiol Heart Vasc*. **2023**;49:101298. DOI: 10.1016/j.ijcha.2023.101298. EDN: WDDJCE.
11. Papadopoulos K, Ikonomidis I, Vannan MA. The added value of three-dimensional transthoracic echocardiography in mitral annular disjunction: a case report. *Front Cardiovasc Med*. **2024**;11:1366444. DOI: 10.3389/fcvm.2024.1366444. EDN: ERZKTB.
12. Pype LL, Bertrand PB, Paelinck BP, et al. Left ventricular remodeling in non-syndromic mitral valve prolapse: volume overload or concomitant cardiomyopathy? *Front Cardiovasc Med*. **2022**;9:862044. DOI: 10.3389/fcvm.2022.862044. EDN: ZHVUVI.
13. Drescher CS, Kelsey MD, Yankey GS, et al. Imaging considerations and clinical implications of mitral annular disjunction. *Circ Cardiovasc Imaging*. **2022**;15:e014243. DOI: 10.1161/CIRCIMAGING.122.014243. EDN: SJZNJX.
14. Sabbag A, Essayagh B, Barrera JDR, et al. EHRA expert consensus statement on arrhythmic mitral valve prolapse and mitral annular disjunction complex in collaboration with the ESC council on valvular heart disease and the European association of cardiovascular imaging endorsed by the heart rhythm society, by the Asia Pacific heart rhythm society, and by the Latin American heart rhythm society. *Europace*. **2022**;24:1981-2003. DOI: 10.1093/europace/euac125. EDN: XFSRJT.
15. Moscatelli S, Antonakaki D. How to assess mitral valve prolapse and mitral annular disjunction, how to look for arrhythmogenic features. 2023. Available at: https://www.escardio.org/Councils/Council-on-Cardiovascular-Genomics/Cardiovascular-Genomics-Insight/Volume-7/how-to-assess-mitral-valve-prolapse-and-mitral-annular-disjunction-how-to-look. Accessed August 20, 2025.
16. Aabel EW, Chivulescu M, Dejgaard LA, et al. Tricuspid annulus disjunction: novel findings by cardiac magnetic resonance in patients with mitral annulus disjunction. *JACC Cardiovasc Imaging*. **2021**;14:1535-1543. DOI: 10.1016/j.jcmg.2021.01.028. EDN: QMOIBG.
17. Pistelli L, Vetta G, Parlavecchio A, et al. Arrhythmic risk profile in mitral valve prolapse: a systematic review and metanalysis of 1715 patients. *J Cardiovasc Electrophysiol*. **2024**;35(2):290-300. DOI: 10.1111/jce.16149. EDN: ULHYXP.
18. Aabel EW, Dejgaard LA, Chivulescu M, et al. Flecainide in patients with arrhythmic mitral valve syndrome: a case series. *Heart Rhythm*. **2023**;20:635-636. DOI: 10.1016/j.hrthm.2022.12.024. EDN: JYSJUO.
19. Compagnucci P, Selimi A, Cipolletta L, et al. Arrhythmic mitral valve prolapse and sports activity: pathophysiology, risk stratification, and sports eligibility assessment. *J Clin Med*. **2024**;13:1350. DOI: 10.3390/jcm13051350. EDN: TXTDSY.
20. Miller MA, Devesa A, Robson PM, et al. Arrhythmic mitral valve prolapse with only mild or moderate mitral regurgitation: characterization of myocardial substrate. *JACC Clin Electrophysiol*. **2023**;9:1709-1716. DOI: 10.1016/j.jacep.2023.04.011. EDN: WHYEKZ.
21. Battaglia V, Santangelo G, Bursi F, et al. Arrhythmogenic mitral valve prolapse and sudden cardiac death: an update and current perspectives. *Curr Probl Cardiol*. **2023**;48:101724. DOI: 10.1016/j.cpcardiol.2023.101724. EDN: JAPSQJ.
22. Essayagh B, Sabbag A, Antoine C, et al. Mitral annular disjunction of mitral valve prolapse: presentation and outcome. *JACC Cardiovasc Imaging*. **2021**;14:2073-2087. DOI: 10.1016/j.jcmg.2021.04.029. EDN: BBFASE.

Перевод поступил в редакцию: | Received: 23.03.2026
Перевод принят: | Accepted: 19.04.2026