Оригинальное исследование
DOI: 10.32415/jscientia_2023_9_3_12-21
EDN: GVMWAO

ОСОБЕННОСТИ МОРФОЛОГИЧЕСКОГО ИССЛЕДОВАНИЯ ОПУХОЛИ ВИЛМСА У ДЕТЕЙ МЛАДШЕГО ВОЗРАСТА

М. А. Нгуба Муана , А. М. Ал Хадж , А. А. Агафонникова , А. С. Чепелев , Г. В. Кондратьев , Е. В. Тимофеев
Санкт-Петербургский государственный педиатрический медицинский университет, Санкт-Петербург, Россия

✉ Тимофеев Евгений Владимирович — darrieux@mail.ru

ВВЕДЕНИЕ. Опухоль Вилмса (ОВ, нефробластома) — наиболее частая злокачественная эмбриональная опухоль почки детей, встречается с частотой от 0,7–0,8 до 1 случая на 100 000 населения детского возраста. Патологоанатомические характеристики ОВ многообразны, выявляется широкий тканевой и клеточный спектр (некроз и кровоизлияния), часто определяются разрастание в почечную и полую вены и локальные метастазы в регионарные лимфатические узлы. Микроскопически нефробластома представлена тремя компонентами разной степени дифференцировки: бластемой, эпителиальным и стромальным компонентом.

ЦЕЛЬ ИССЛЕДОВАНИЯ. Произвести детальное макроскопическое исследование операционного материала и оценить гистологическую вариабельность компонентов ОВ.

МАТЕРИАЛЫ И МЕТОДЫ. В исследование включено 3 пациента в возрасте от 1 до 6 лет, которые находились на лечении в онкогематологическом отделении клиники СПбГПМУ в 2022 году с диагнозом опухоль Вилмса. Проанализированы макроскопические материалы и гистологические препараты. Использовались стандартные методики подготовки и окраски тканей опухоли и световая микроскопия с фотографированием.

РЕЗУЛЬТАТЫ. Макроскопически наблюдался увеличенный за счет опухоли размер почки, цвет на поверхности — серо-розовый, с участками темно-красного и синюшного, крупнобугристая форма (субкапсулярные узлы с тенденцией к выпячиванию) с дефектами капсулы. На разрезе почки определялись множественные неоднородные по плотности узлы. В одном случае верифицирован бластемный тип ОВ, в остальных — нефробластома смешанного типа.

ЗАКЛЮЧЕНИЕ. Макроскопическая и микроскопическая картина ОВ чрезвычайно разнообразна и демонстрирует широкую тканевую и клеточную вариабельность (некроз и кровоизлияния). Проведение макроскопического и гистологического исследования является диагностически значимым методом, оценивающим локализацию опухоли в отношении к сосудам. Все критерии влияют на определение стадии опухоли и дальнейшую тактику лечения.

КЛЮЧЕВЫЕ СЛОВА: нефробластома, опухоль Вилмса, гистологическое исследование, онкологические заболевания, детский возраст, морфология.

ДЛЯ ЦИТИРОВАНИЯ: Нгуба Муана М.А., Ал Хадж А.М., Агафонникова А.А., Чепелев А.С., Кондратьев Г.В., Тимофеев Е.В. Особенности морфологического исследования опухоли Вилмса у детей младшего возраста // Juvenis scientia. 2023. Том 9. № 3. С. 12-21. DOI: 10.32415/jscientia_2023_9_3_12-21. EDN: GVMWAO.

Эта статья доступна по лицензии Creative Commons «Attribution» («Атрибуция») 4.0 Всемирная.

Original article
DOI: 10.32415/jscientia_2023_9_3_12-21
EDN: GVMWAO

FEATURES OF THE MORPHOLOGICAL STUDY OF WILMS' TUMOR IN YOUNG CHILDREN

M. Á. Nguba Muana , A. M. Al Hage , A. A. Agafonnikova , A. S. Chepelev , G. V. Kondratiev , E. V. Timofeev
Saint Petersburg State Pediatric Medical University, Saint Petersburg, Russia

✉ Timofeev Eugene — darrieux@mail.ru

INTRODUCTION. Wilms' tumor (WT, syn. nephroblastoma) is the most common malignant fetal kidney tumor in children, occurring with a frequency of 0.7–0.8 cases up to 1 per 100,000 of the pediatric population. WT is characterized by a frequent combination with congenital malformations. WT may not manifest itself clinically for a long time and is often discovered accidentally by parents or during examination by a pediatrician. The pathoanatomical characteristics of WT are diverse, a wide tissue and cellular spectrum (necrosis and hemorrhage) is detected, growth into the renal and vena cava and local metastases to regional lymph nodes are often determined. Microscopically, nephroblastoma is represented by three components of varying degrees of differentiation: blastema, epithelial, and stromal components.
AIM OF THE STUDY: to perform a detailed macroscopic examination of the surgical material and evaluate the histological variability of the WT components.
MATERIALS AND METHODS. The study of a macroscopic preparation and histological sections of the tumor included 3 patients aged 1 to 6 years who were treated in the oncohematology department of the clinic of St. Petersburg State Pediatric Medical University in 2022 with a diagnosis of Wilms' tumor. Standard techniques for preparation and staining of tumor tissues and light microscopy with photography were used.
RESULTS. Macroscopically, the size of the kidney increased due to the tumor, on the surface of a gray-pink color with areas of dark red and cyanotic, a large tuberous shape (subcapsular nodes with a tendency to protrusion) with capsule defects. On the section of the kidney, multiple nodes of inhomogeneous density were determined. In one case, the blastema type of WT was verified, in the rest — mixed type nephroblastoma.
CONCLUSION. The macroscopic and microscopic picture of WT is extremely diverse and shows wide tissue and cellular variability (necrosis and hemorrhage). Conducting a macroscopic and histological study is a diagnostically significant method that assesses the localization of the tumor in relation to the vessels. All criteria affect the determination of the stage of the tumor and further treatment tactics.

KEYWORDS: nephroblastoma, Wilms tumor, histological examination, malignancy, childhood, morphology.

FOR CITATION: Nguba Muana MÁ, Al Hage AM, Agafonnikova AA, Chepelev AS, Kondratiev GV, Timofeev EV. Features of the Morphological Study of Wilms' Tumor in Young Children. Juvenis scientia. 2023;9(3):12-21. DOI: 10.32415/jscientia_2023_9_3_12-21.

This article is licensed under a Creative Commons Attribution 4.0 International License.

ВВЕДЕНИЕ

Нефробластома или опухоль Вилмса (ОВ) — это злокачественная эмбриональная опухоль почки, развивающаяся из плюрипотентных клеток-предшественников нефрогенной ткани и составляющая 90% всех злокачественных опухолей почек детского возраста от 1 до 5 лет [1]. Другими опухолями почек у детей, которые встречаются гораздо реже, являются: врожденная мезобластная нефрома, рабдоидная опухоль почки, светлоклеточная саркома почки, мультилокулярная кистозная нефрома (или одиночная мультилокулярная киста), частично дифференцированная кистозная нефробластома, метанефрическая аденофиброма, почечно-клеточный рак (включая папиллярный и медуллярный рак почки) и почечно-клеточная ангиомиолипома (рис. 1).

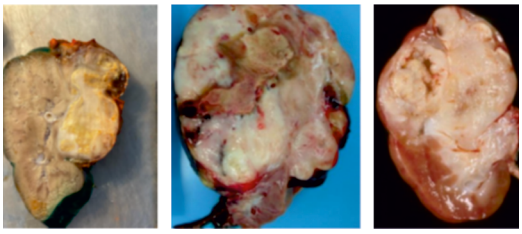

Рисунок 1. Типы злокачественных опухолей почки — нефробластома (слева), мезобластная нефрома (в центре), рабдоидная опухоль почки (справа).

ОВ встречается с частотой от 0,7–0,8 до 1 на 100 000 населения детского возраста до 14 лет, что составляет около 5% от общего числа злокачественных новообразований детского возраста. Около 80% случаев ОВ диагностируется в возрасте до 5 лет, из них 15% до 1 года, медиана возраста на момент постановки диагноза составляет 3,5 года. ОВ поражает, в основном, одну почку, в 6–10% случаев встречается билатеральное поражение почек. Вероятность обнаружения нефробластомы не связана с полом ребенка. Также не было выявлено никаких изменений в частоте поражения правой и левой почек [2].

Генетические факторы, в частности дефекты в нескольких генах — WT1, WT2 и WT3, которые связаны с нарушениями образования специфических белков, участвующих в регуляции развития первичного нефрона и действующих как регуляторы роста почек и супрессоры опухоли, играют ключевую роль в генезе этой опухоли [3]. Аномальная активация гена инсулиноподобного фактора роста 2, наблюдаемая у многих пациентов с ОВ, свидетельствует о нарушении регуляции развития почек, вызванном повышенными пренатальными концентрациями митогена. Определенные расстройства или воздействие ионизирующего излучения в течение первой половины беременности тоже являются факторами риска.

ОВ часто сочетается с врожденными пороками развития, такими как аниридия (отсутствие радужной оболочки глаза), гемигипертрофия (когда одна сторона тела развита сильнее или слабее второй). Также ОВ может быть ассоциирована с рядом генетических синдромов, таких как синдромы Беквита-Видемана, Дениса-Драша, Перлмана и WAGR-синдром. Генетические синдромы встречаются в 5–10% случаев и чаще представляют собой сочетание опухоли с пороками развития мочеполовой системы, нефропатию и макросомию [2, 4].

Классифицируют опухоли почек по степени риска:

I. Опухоли низкого риска:
Мезобластная нефрома
Кистозная частично дифференцированная нефробластома
Нефробластома — полностью некротическая (после предоперационной химиотерапии)
II. Опухоли среднего риска:
Нефробластома эпителиального типа
Нефробластома стромального типа
Нефробластома смешанного типа
Нефробластома регрессивного типа
Нефробластома с очаговым типом анаплазии
III. Опухоли высокого риска:
Нефробластома бластемного типа
Нефробластома с диффузной анаплазией
Светлоклеточная саркома почки
Рабдоидная опухоль почки

Стадийность определяется по размеру и состоянию опухоли, наличию регионарных и отделенных метастазов (табл. 1) [5].

Классификация послеоперационного стадирования основана на радикальности оперативного

Таблица 1

Классификация нефробластомы в соответствии с протоколом SIOP 93

Стадии опухоли	Критерии
I	Неразорвавшаяся опухоль, не выходит за пределы капсулы почки, ограниченная почкой и может быть полностью удалена.
II	Опухоль выходит за пределы капсулы почки, прорастает в околопочечную клетчатку и может быть полностью удалена.
III	Опухоль прорастает в брюшную полость, без гематогенных метастазов и удаляется не радикально. Разрыв опухоли
IV	Наличие гематогенных метастазов в легкие, печень, кость независимо от того, какая местная стадия определяется отдельно, или метастазы в лимфатические узлы за пределами брюшно-тазовой области.
V	Двусторонняя опухоль. Каждая из 2 опухолей, взятых изолированно, должна иметь местную стадию I, II или III стадии.

вмешательства, а также на распространенности процесса. При метастатической форме или билатеральной форме нефробластомы, локальная стадия может не совпадать с клинической (например, стадия IV, локальная стадия III).

Стадия I:

• Опухоль ограничена почкой или окружена капсулой/псевдокапсулой, если выходит за контуры почки. Капсула/псевдокапсула могут быть инфильтрированы опухолью, но неопластическая ткань не достигает наружной ее границы;

• Опухоль может пролабировать в лоханку (так называемое «выпячивание») или «провисать» в мочеточник, не инфильтрируя его стенки;

• Сосуды почечного синуса интактны;

• Возможны инвазия и опухолевые эмболы в сосудах паренхимы почки.

Наличие зрелых тубулярных структур в мягких тканях почечного синуса не свидетельствует о его инфильтрации, эти структуры представляют собой интралобарные остатки нефрогенной стромы. Перилобарные остатки нефрогенной стромы могут также быть иногда обнаружены в мягких тканях почечного синуса. Истинной инфильтрацией мягких тканей почечного синуса/ворот почки является обнаружение очагов бластемы в непосредственной близости к нервным стволикам.

Наличие некроза или признаков терапевтического патоморфоза (гемосидероз, инфильтрация пенистыми макрофагами) в мягких тканях почечного синуса, почечной вене и/или в перириальной жировой ткани не повышает стадию. Инфильтрация надпочечника не повышает стадию, если наружная поверхность капсулы его не вовлечена в опухолевый процесс. Опухоль может прилежать к капсуле печени, что не является инфильтрацией прилежащих органов. Только наличие истинной инфильтрации паренхимы печени должно быть расценено как стадия III.

Стадия II:

• Витальная опухоль визуализируется в перириальной жировой ткани и не покрыта капсулой/псевдокапсулой, но удалена радикально («чистые» края резекции);

• Витальная опухоль инфильтрирует мягкие ткани почечного синуса;

• Витальная опухоль инфильтрирует кровеносные и лимфатические сосуды почечного синуса или почечной вены или визуализируется в перириальных мягких тканях, но удалена радикально;

• Витальная опухоль инфильтрирует стенку мочеточника;

• Витальная опухоль инфильтрирует прилежащие органы или нижнюю полую вену, но удалена радикально. Только наличие нервов в мягких тканях, наряду с сосудами, дает основание считать визуализируемые структуры почечным синусом.

Стадия III:

• Витальная опухоль визуализируется в маркированных краях резекции («опухоль в краске»). При наличии опухоли с патоморфозом в крае резекции стадия III выставляется при условии обнаружения витальной опухоли менее чем в 5 мм от маркированного краской края резекции. При наличии витальной опухоли более чем в 5 мм от маркированного краской края резекции стадия не повышается до III. Расстояние минимум 5 мм от витальной опухоли до края резекции с патоморфозом должно быть подтверждено несколькими блоками фрагментов, выделенных из этой области;

• Любые абдоминальные лимфатические узлы поражены витальной опухолью или опухолью с терапевтическим патоморфозом;

• Пре- или интраоперационый разрыв опухоли, видимый при патоморфологическом исследовании, вне зависимости от остальных критериев стадирования;

• Наличие опухолевого тромба в крае резекции мочеточника, почечной вены или нижней полой вены (края резекции в этом случае всегда обсуждаются с хирургом);

• Опухолевый тромб, вплотную прилежащий к стенке нижней полой вены, удален хирургом частями;

• Открытая/клиновидная биопсия опухоли до предоперационной химиотерапии или хирургического этапа лечения;

• Витальная опухоль или опухоль с патоморфозом проникают за пределы забрюшинного пространства;

• Опухолевые импланты (витальные или с патоморфозом) найдены в любом месте брюшной полости/забрюшинного пространства.

Сокращение почечной вены: зачастую опухолевый тромб пролабирует в почечную вену и выходит за макроскопические края резекции. Это в большей степени заметно после хирургической резекции с последующей фиксацией. Стадия III выставляется только при условии фрагментации тромба в процессе выделения или же если выделение вызвало значительные затруднения со стороны хирурга.

Наличие некротизированной опухоли или опухоли с патоморфозом в лимфатических узлах расценивается как предсуществовавший витальный метастаз, и выставляется стадия III (возможно, витальная опухоль имеет место быть за пределами исследуемого лимфатического узла). Регрессивные (терапевтически индуцированные) изменения в лимфатическом узле должны иметь форму предсуществовавшего метастаза. Интрасинусоидальное распределение пенистых макрофагов не расценивается как опухоль с патоморфозом.

Иногда в ткани лимфатического узла могут быть обнаружены зрелые тубулярные структуры, что ассоциировано с депозитами белка Тамм-Хорсфалла, но также встречается и без него. Данное явление не расценивается как метастаз.

Наличие повреждения/разрыва опухоли расценивается как значимое для стадии III только если визуализируется при нефрэктомии.

Стадия IV:

• Гематогенные метастазы (лёгкие, печень, кости, головной мозг и др.) или метастазы в отдалённые лимфатические узлы (вне брюшной полости и полости таза).

Стадия V:

Двусторонняя нефробластома. Опухоль с каждой стороны стадируется согласно описанным критериям отдельно.

Кроме того, выделяют 2 морфологические конфигурации заболевания:

• Анапластическая, характеризующаяся выраженным клеточным полиморфизмом и атипией фокального или диффузного характера;

• Саркоматозная, включающую светлоклеточную саркому почки и злокачественную рабдоидную опухоль почки.

В последние годы выделяют 3 группы ОВ: благоприятную, нормальную и неблагоприятную. К первой группе относят мультикистозные, тубулярные и фиброаденоматозные формы опухоли, а к двум последним — новообразования со значительными очагами клеточного атипизма (анаплазией), светлоклеточную саркому и рабдоидную форму опухоли [6].

Иногда саркоматозные опухоли выделяют не как варианты ОВ, а как самостоятельные формы новообразований. По совокупности гистологических признаков ОВ подразделяют в зависимости от про-

гноза на благоприятные и неблагоприятные. Такое деление основано на чувствительности опухолевых клеток к проводимой терапии.

ОВ часто обнаруживают родители во время купания или одевания ребенка. Родители наблюдают у ребенка увеличение живота, бледность кожных покровов и общее недомогание на начальных стадиях. На начальных стадиях заболевания снижения массы тела и лихорадки практически не встречаются. Иногда ОВ обнаруживается во время простого визита к педиатру. По мере роста опухоли клинические проявления нарастают, но болевой синдром не характерен, что может отсрочить раннее обращение к врачу [1, 3, 7].

При значительных размерах опухоли вследствие сдавления магистральных сосудов возникают отек нижних конечностей и асцит. Возможны тошнота, рвота, снижение аппетита, гематурия, боль в животе, характер и локализация которой довольно разнообразны. Причиной боли служат либо давление на окружающие органы, либо прорастание опухоли в диафрагму, печень или забрюшинную клетчатку. К поздним симптомам относят асимметрию живота и макрогематурию, местные проявления связаны с увеличением размеров пораженной почки, сдавлением и прорастанием опухоли в окружающие органы и ткани, в частности, в магистральные сосуды.

Опухоль чаще локализуется в верхних отделах живота, подреберье и напоминает увеличению селезенку.

Выживаемость детей с ОВ длительное время оставалась низкой и к середине XX века составила 47% при своевременном хирургическом вмешательстве с последующей послеоперационной лучевой терапией. К концу XX века выживаемость удалось значительно повысить до 95% при минимизации долгосрочных последствий за счет программного лечения с использованием химиотерапии, совершенствования хирургической помощи и снижения частоты применения лучевой терапии [8].

Макроскопическая картина чрезвычайно разнообразна, демонстрирует широкий тканевой и клеточный спектр (некроз и кровоизлияния) [3]. Распространено разрастание в почечную и полую вены и локальные метастазы в регионарные лимфатические узлы. При разрезе опухоль часто имеет тенденцию к выпячиванию. Это однородная бледно-серая масса мягкой консистенции. Распространено наличие кист.

Микроскопически нефробластома представлена тремя компонентами разной степени дифференцировки: бластемой, эпителиальным и стромальным компонентами. Бластемный компонент состоит из мелких, круглых или вытянутых, лимфоцитоподобных, плотно расположенных клеток с малым количеством цитоплазмы и незначительными признаками дифференцировки. Ядра округлой или полигональной формы, одинакового размера, хроматин конденсирован, хорошо заметны ядрышки, обычно много фигур митоза. Варианты роста бластемы: диффузный, узелковый, змееобразный, базалоидный, — часто сочетаются в пределах одной опухоли. Почечная бластема может формировать примитивные клубочки и канальцы, что служит проявлением способности к реверсии опухоли и возможности к самостоятельному созреванию. При анапластическом варианте опухоли клетки с выраженным полиморфизмом, ядра крупные, светлые, присутствует большое количество патологических митозов. Эпителиальный компонент представлен тубулярными структурами, повторяющими метанефритическую стадию развития почки, реже гломерулярными, в которых иногда обнаруживается метаплазия эпителия (плоскоклеточная, кишечная). Нередко из этого компонента образуются кисты. Стромальный компонент чаще представлен тонкими вытянутыми клетками, напоминающими эмбриональную мезенхиму, нередко в строме имеются недифференцированные поперечнополосатые мышцы, созревающие хондробласты и липобласты.

Дифференциальный диагноз ОВ следует проводить с простой кистой почки, гидронефрозом, поликистозом почек и тромбозом почечных вен. Самая сложная задача на предоперационном этапе — отличить ОВ от других новообразований почек, таких как фетальная мезодермальная гамартома, ангиомиолипома и почечно-клеточный рак [3, 6].

Хирургическое вмешательство — основной метод лечения больных с ОВ — опухоль и метастазы необходимо удалять. При односторонней опухоли операцией выбора служит трансперитонеальная

нефрэктомия, при двусторонней — двусторонняя резекция в пределах здоровых тканей под контролем данных гистологического исследования.

Полихимиотерапия — важнейшая терапевтическая опция. Она чаще всего проводится в неоадъювантном и адъювантном вариантах. Послеоперационную химиотерапию целесообразно начать в течение двух недель после оперативного лечения. Объем и состав послеоперационной терапии будет зависеть от послеоперационной стадии и гистологического варианта опухоли.

ОВ неблагоприятного гистологического строения относительно устойчивы к радио- и химиотерапии и поэтому подвергаются агрессивным методам мультимодальной терапии. Лучевая терапия используется у детей старше трех лет с высокой группой риска.

Больным с рецидивами ОВ проводят агрессивную химиотерапию и радиотерапию, по показаниям — хирургическое лечение. Рецидив является основанием к использованию больших доз химиопрепаратов, применению новых комбинаций лекарственных средств. Назначение крайне агрессивной химиотерапии обычно приводит к гематологическим осложнениям, в связи с чем нередко таким больным выполняют аутотрансплантацию костного мозга [1, 2, 5].

ЦЕЛЬ ИССЛЕДОВАНИЯ

Произвести детальное макроскопическое исследование операционного материала и оценить гистологическую вариабельность компонентов ОВ.

МАТЕРИАЛЫ И МЕТОДЫ

В исследование включено 3 пациента в возрасте от 1 до 6 лет (девочка 1 год 2 месяца, мальчик 4 лет, девочка 6 лет), которые находились на лечении в онкогематологическом отделении клиники СПбГПМУ в 2022 году с диагнозом опухоль Вилмса. Проанализированы макроскопические материалы и гистологические препараты.

Патологоанатомическое обследование включало выполнение нефрадреналэктомии, идентификацию структуры ворот почки и мочеточника, окраску тканевыми красителями после просушивания органа, исследование паранефральной клетчатки и вовлечения лимфатических узлов, окраску циркулярного хирургического края, измерение и взвешивание образца, вскрытие для подготовки к фиксации продольным разрезом (раскрытие «бабочкой»), измерение опухолевых узлов и самой опухоли, оценку зоны некроза и кровоизлияния, фиксацию фрагментов в 10%-м растворе формалина в течение 24 часов (рис. 2–4).

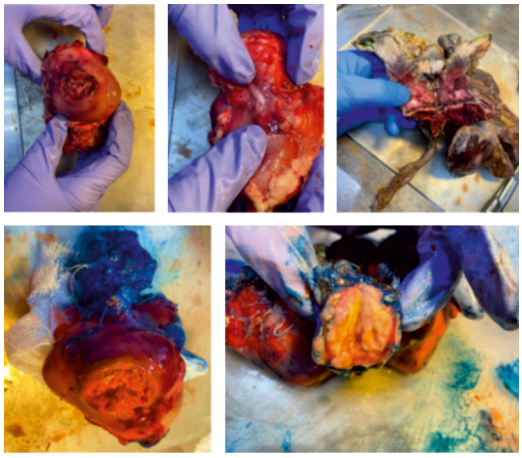

Рисунок 2. Этапы подготовки материала (сверху) и окраска тканевыми красителями (снизу)

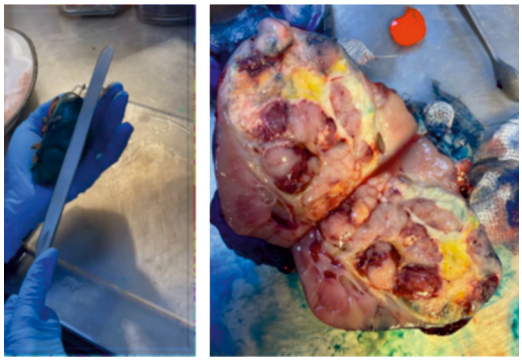

Рисунок 3. Срединный продольный разрез, раскрытие «бабочкой»

При микроскопическом исследовании оценивали долю индуцированных химиотерапией изменений, хирургический край резекции, стадию и прогностическую группу, все макроскопически различные участки опухоли, все имеющиеся лимфатические узлы, лоханку, клетчатку ворот, моче-



Рисунок 4. Измерение опухолевых узлов и оценка зон некроза и кровоизлияния

точник и сосуды, каждый узел вне основного опухолевого узла, границу опухоль-ткань почки, капсулу опухоль-ткань почки, участки капсулы почки и паранефральной клетчатки, подозрительные на наличие опухолевой инфильтрации.

РЕЗУЛЬТАТЫ ИССЛЕДОВАНИЯ

По данным макроскопического исследования наблюдался увеличенный за счет опухоли размер почки (средний 7,5 × 6,5 × 6,0 см), цвет на поверхности — серо-розовый, с участками темно-красного и синюшного, крупнобугристая форма (субкапсулярные узлы с тенденцией к выпячиванию). На поверхности почки определялся дефект капсулы темно-красного цвета размером 2,5 × 2,0 см. Края резекции, дефекты капсулы, края опухоли прокрашивались различными гистологическими красителями.

На разрезе почки определялись множественные узлы, размерами от 6,5 × 5,5 см. Узел на разрезе имел очаги дрябловатой и плотноватой консистенции белесоватого цвета с четкими контурами. В присланном материале одного случая фрагменты ткани почки с подтвержденным диагнозом нефробластома, бластемный тип, ткань представлена на 80% бластемой, на 15% — стромальным компонентом, на 5% — эпителиальным компонентом, на фоне нефрогенных остатков и воспалительной лимфогистиоцитарной инфильтрации. В остальных случаях — нефробластома смешанного типа. В области ворот почки определялась опухолевая ткань, представленная бластемными клетками, окруженная псевдокапсулой, и прилежащий к ней крупный кровеносный сосуд, в просвете которого определялся опухолевой эмбол. Вена и артерия промаркирована шовным материалом.

ЗАКЛЮЧЕНИЕ

Макроскопическая и микроскопическая картина ОВ чрезвычайно разнообразна и демонстрирует широкую тканевую и клеточную вариабельность (некроз и кровоизлияния). Окрашивание краев резекции и капсулы опухоли, дефектов тканей позволяет оценить прорастание опухолевыми клетками. Проникновение опухолевых клеток в сосуды почечных ворот определяет метастазирование опухоли. Проведение макроскопического и гистологического исследования является диагностически значимым методом, оценивающим локализацию опухоли в отношении к сосудам. Все критерии влияют на

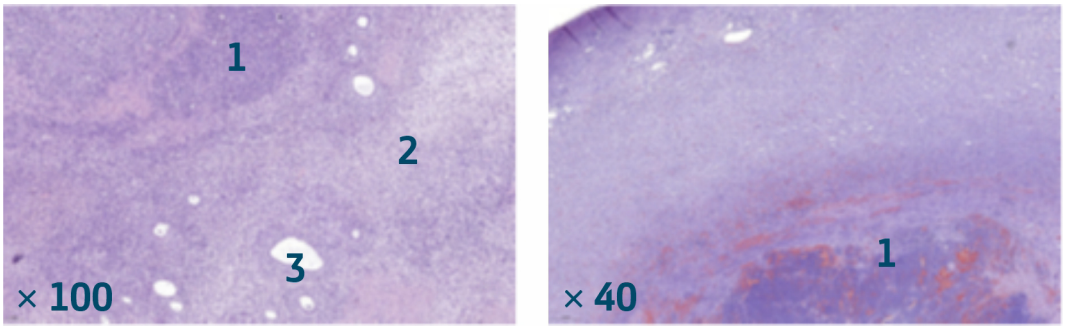

Рисунок 5. Нефробластома, бластемный тип (гематоксилин-эозин): 1 – бластема, 2 – стромальный компонент, 3 – эпителиальный компонент, на фоне нефрогенных остатков и воспалительной лимфогистиоцитарной инфильтрации.

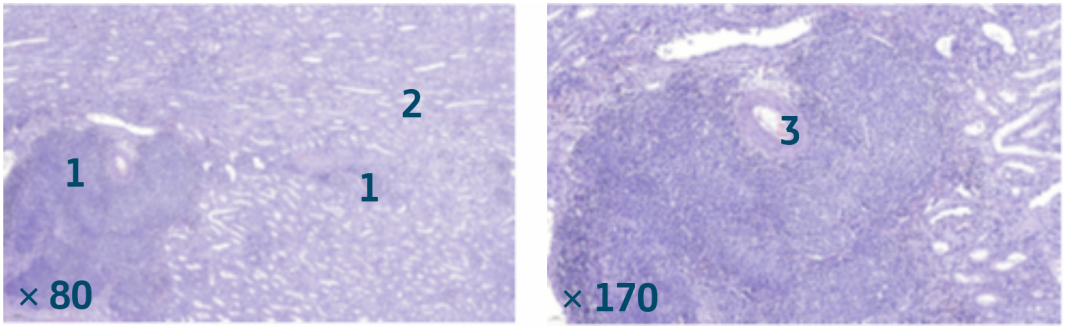

Рисунок 6. Нефробластома, бластемный тип (гематоксилин-эозин). Слева бластемные клетки (1) прорастают псевдокапсулу, распространяясь на интактную ткань почки (2). Справа интимное расположение к стенке сосуда (3), что в дальнейшем может определять путь метастазирования.

определение стадии опухоли и дальнейшую тактику лечения.

Финансирование: Авторы заявляют об отсутствии финансирования.

Конфликт интересов: Авторы заявляют об отсутствии конфликта интересов.

Вклад авторов: Все авторы подтверждают соответствие своего авторства, согласно международным критериям *ICMJE* (все авторы внесли существенный вклад в разработку концепции, проведение исследования и подготовку статьи, прочли и одобрили финальную версию перед публикацией).

ЛИТЕРАТУРА [REFERENCES]

1. Алиева М.Д., Полякова В.Г., Менткевич Г.Л., и др. *Детская онкология: национальное руководство*. Москва: Издательская группа РОНЦ; **2011**. [Alyeva MD, Polyakova VG, Mentkevich GL, et al. *Detskaya onkologiya: natsional'noe rukovodstvo (Pediatric oncology: national guidelines)*. Moscow: Izdatel'skaya gruppa RONTs; **2011**. (in Russ.)].
2. Белогурова М.Б. *Опухоль Вилмса* // Детская онкология. Руководство для врачей. Санкт-Петербург: 2002. С. 272-282. [Belogurova MB. *Opuhol' Vilmsa (Wilms tumor)*. In: Detskaya onkologiya. Rukovodstvo dlya vrachey. Saint Peterburg: **2002**. pp. 272-282. (in Russ.)].
3. Андреева Ю.Ю., Франк Г.А. *Опухоли почки. Морфологическая диагностика и генетика*. Руководство. Москва: РМАПО; 2011. [Andreeva YY, Frank GA. *Opukholi pochki. Morfologicheskaya diagnostika i genetika (Tumors of the kidney. Morphological diagnostics and genetics)*. Guideline. Moscow: RMAPO; **2011**. (in Russ.)].
4. Treger TD, Brok J, Pritchard-Jones K. *Biology and treatment of Wilms' tumours in childhood*. Revue d'Oncologie Hématologie Pédiatrique. **2016**;4:170-181.
5. Godzinski J. *The current status of treatment of Wilms' tumor as per the SIOP trials*. J Indian Assoc Pediatr Surg. **2015**;20(1):16-20. DOI: 10.4103/0971-9261.145439.
6. Popov SD, Sebire NJ, Vujanic GM. *Wilms' Tumour – Histology and Differential Diagnosis*. In: van den Heuvel-Eibrink MM, ed. Wilms Tumor. Brisbane (AU): Codon Publications; **2016**.
7. Chu A, Heck JE, Ribeiro KB, et al. *Wilms' tumour: a systematic review of risk factors and meta-analysis*. Paediatr Perinat Epidemiol. **2010**;24(5):449-469. DOI: 10.1111/j.1365-3016.2010.01133.x
8. Van den Heuvel-Eibrink MM, editor. *Wilms Tumor*. Brisbane (AU): Codon Publications; **2016** Mar.

АВТОРЫ [AUTHORS]

Нгуба Муана Мигель Анхель, студент Санкт-Петербургского государственного педиатрического медицинского университета; ORCID: 0009-0002-6479-9707.

Nguba Muana Miguel Ángel, student at the St. Petersburg State Pediatric Medical University; ORCID: 0009-0002-6479-9707.

Ал Хадж Али Махер, студент Санкт-Петербургского государственного педиатрического медицинского университета; ORCID: 0009-0006-4848-2880.

Al Hage Ali Maher, student at the St. Petersburg State Pediatric Medical University; ORCID: 0009-0006-4848-2880.

Агафонникова Александра Алексеевна, ассистент кафедры патологической анатомии с курсом судебной медицины им. проф. Д.Д. Лохова Санкт-Петербургского государственного педиатрического медицинского университета; ORCID: 0000-0003-1485-8107.

Agafonnikova Alexandra Alexeevna, Assistant at the Department of Pathological Anatomy with the course of Forensic Medicine named after Prof. D.D. Lokhov at the St. Petersburg State Pediatric Medical University; ORCID: 0000-0003-1485-8107.

Чепелев Александр Сергеевич, ассистент кафедры патологической анатомии с курсом судебной медицины им. проф. Д.Д. Лохова Санкт-Петербургского государственного педиатрического медицинского университета; ORCID: 0000-0002-4127-3457.

Chepelev Alexandr Sergeevich, Assistant at the Department of Pathological Anatomy with the course of Forensic Medicine named after Prof. D.D. Lokhov at the St. Petersburg State Pediatric Medical University; ORCID: 0000-0002-4127-3457.

Кондратьев Глеб Валентинович, ассистент кафедры онкологии, детской онкологии и лучевой терапии Санкт-Петербургского государственного педиатрического медицинского университета, врач-детский онколог; ORCID: 0000-0002-1462-6907.

Kondratiev Gleb Valentinovich, Assistant at the Department of Oncology, Pediatric Oncology, and Radiation Therapy of the St. Petersburg State Pediatric Medical University, a pediatric oncologist; ORCID: 0000-0002-1462-6907.

✉ *Тимофеев Евгений Владимирович,* доктор медицинских наук, профессор кафедры пропедевтики внутренних болезней Санкт-Петербургского государственного педиатрического медицинского университета; ORCID: 0000-0001-9607-4028; email: darrieux@mail.ru.

✉ *Timofeev Eugene Vladimirovich,* Doctor of Medical Sciences, Professor at the Department of Propaedeutics of Internal Diseases at the St. Petersburg State Pediatric Medical University; ORCID: 0000-0001-9607-4028; email: darrieux@mail.ru.

Поступила в редакцию: 27.05.2023
Принята к печати: 25.06.2023
Опубликована: 30.06.2023